

# Polaritätsanalyse – ein schneller und präziser Weg zum richtigen Arzneimittel

Radiologisch dokumentierte homöopathische Heilung eines Zahnabszesses

Von Heiner Frei

## ●● Zusammenfassung

Die Polaritätsanalyse ist eine Weiterentwicklung von Bönninghausens Konzept der Kontraindikationen. Sie erlaubt die Bestimmung einer Heilungswahrscheinlichkeit für alle infrage kommenden Arzneimittel. Sie führt zu einer schnellen, genauen und reproduzierbaren Mittelwahl und steigert die Trefferquote der Verschreibungen. Die Methode wird vorgestellt anhand einer Patientin mit einem Zahnabszess, deren homöopathische Heilung radiologisch dokumentiert werden konnte.

## ●● Schlüsselwörter

Polaritätsanalyse, Präzision homöopathischer Verordnungen, Reproduzierbarkeit, Zahnabszess, radiologische Dokumentation.

## ●● Summary

Polarity analysis is a further development of Boenninghausen's concept of contraindications, allowing to estimate the probability of healing for any homeopathic remedy in question. The method leads to precise choices of the best fitting medicine and thereby increases the efficiency of homeopathic prescriptions. It is introduced and illustrated with a case example of a patient with dental abscess, which was healed by homeopathic treatment alone. The healing process is radiologically documented.

## ●● Keywords

Polarity analysis, precision of homeopathic prescriptions, reproducibility, dental abscess, radiological documentation.

## Einführung in die Polaritätsanalyse

Im Organon § 133 bezeichnet Hahnemann die Modalitäten als das jedem Symptom Eigentümliche und Charakteristische [8]. In Kombination mit dem § 153 bedeutet dies, dass die homöopathische Mittelwahl ganz besonders nach den Modalitäten ausgerichtet werden muss.

●● Nach Bönninghausen sollte das zu wählende Arzneimittel die Modalitäten möglichst hochwertig abdecken und keinen Widerspruch zur Patientensymptomatik aufweisen [1].

Was bedeutet das? Der Widerspruch betrifft die **polaren Symptome**, also solche, die auch ein Gegenteil aufweisen können (z.B. **Durst/Durstlosigkeit**, **<Kälte/>Kälte**, **Verlangen nach freier Luft/Abneigung gegen freie Luft**). Viele Arzneimittel weisen beide Pole auf, aber in unterschiedlichen Graden. Da die Patientensymptomatik dem Genius des Arzneimittels entsprechen sollte, ist anzustreben, dass das Symptom möglichst in einem hohen Grad aufgeführt ist (Grad 3–5). Ist das Symptom tiefwertig (Grad 1–2) und der Gegenpol hochwertig, so betrachtete Bönninghausen das Mittel als **kontraindiziert**, weil sein Genius nicht der Patientensymptomatik entspricht. Nach seiner Erfahrung erfolgte bei einer solchen Konstellation nur selten eine Heilung.

Die Polaritätsanalyse ist eine Weiterentwicklung von Bönninghausens Konzept der Kontraindikationen, die durch den Autor in der Schweizer ADHS-Doppelblindstudie zur Steigerung der Präzision der Mittelfindung eingeführt wurde [4–7]. Dabei werden Bönninghausens Erkenntnisse bei **allen** polaren Symptomen **systematisch** umgesetzt:

●● einerseits durch den Ausschluss aller Mittel mit **Kontraindikationen**,  
 ●● andererseits durch das Berechnen der **Polaritätsdifferenz**, die der **Heilungswahrscheinlichkeit** eines Arzneimittels für eine bestimmte Symptomenkonstellation entspricht.

●● Zur Berechnung der Polaritätsdifferenz addiert man bei jedem infrage kommenden Mittel die Grade der **polaren** Patientensymptome und subtrahiert davon die Grade der entsprechenden Gegenpolsymptome. Je höher die daraus resultierende Polaritätsdifferenz ist, umso eher entspricht das Arzneimittel der charakteristischen Patientensymptomatik, vorausgesetzt es liegen keine Kontraindikationen vor.

**Anamnese, Checklisten und Fragebögen.** Für die Analyse sollten wenn möglich mindestens 5 polare Symptome verwendet werden. Zu deren Erfassung wird die übliche homöopathische Anamnese ergänzt mit Checklisten (für akute Erkrankungen) und Fragebögen (für chronische Erkrankungen), auf denen die Patienten Symptome, die sie bei sich selbst beobachtet haben, unterstreichen können. Deren Schwerpunkt ist entsprechend auf polare Symptome ausgerichtet.

Bisher wurden je 11 Checklisten und 12 Fragebögen für verschiedene Problembereiche entwickelt, wie Neurologie, Gynäkologie, HNO und Atemwege, allergische Erkrankungen etc. [6]. Eine ausführliche Erprobung derselben zeigte, dass damit in allen Bereichen bessere Resultate erzielt werden können (Steigerung der Trefferquote homöopathischer Verordnungen um 12% bei akuten und 16% bei chronischen Erkrankungen) [4]. Die Polaritätsanalyse soll nun anhand eines Fallbeispiels erklärt werden.

## Die homöopathische Heilung eines Zahnabszesses

Zahnabszesse sind abgekapselte Eiterherde im Bereich einer Zahnwurzel, aus denen sich über eine Fistel Eiter nach außen entleeren kann. Ursächlich gelangen Bakterien durch entzündetes Zahnfleisch, Karies oder Verletzungen in den Wurzelbereich des Zahnes und lösen die Infektion aus. Eine Behandlung mit Antibiotika ist oft nicht wirksam, weil diese die Abszesskapsel nur schlecht durchdringen. Nicht selten ist deshalb eine kieferchirurgische Intervention mit Drainage und Kürettierung des Abszesses nötig. Zahnabszesse neigen ohne Behandlung zur Chronifizierung, wobei es zu einer Oberkieferosteomyelitis und/oder einer Streuung der Bakterien zu anderen Organen kommen kann. Spontanheilungen werden kaum je beobachtet.

### Fallbeispiel

Einige Monate nach einem Sturz auf das Gesicht, der eine Verletzung des rechten oberen Schneidezahns zur Folge hatte, kommt die 9-jährige Sara (Name geändert) in die pädiatrisch-homöopathische Praxis. Im Bereich des verletzten Zahnes hat sich ein Zahnabszess mit Fistelung nach außen entwickelt, der auf die bisherigen zahnärztlichen Behandlungen resistent war. Ihr Zahnarzt hat sie deswegen beim Kieferchirurgen zur operativen Sanierung des Abszesses angemeldet. Die Eltern möchten wissen, ob die Operation nicht mit einer homöopathischen Behandlung verhindert werden könnte.

### Befund

Bei der Untersuchung findet sich eine Zahnfistel am Oberkiefer rechts vorne mit einer ca. 8 mm großen Eiterblase, aus der sich bei Druck etwas Pus entleert. Der übrige Status ist unauffällig; es bestehen auch keine Komplikationen der Zahnpathologie und keine Nebenbeschwerden. – Das angeforderte Röntgenbild (●● Abb. 1) zeigt eine demarkierte Abszesshöhle im Bereich der betroffenen Zahnwurzel; die Wurzelspitze ist arrodiiert. Als Nebenbefund findet sich ein Kariesherd des benachbarten Zahnes.

### Fragebogen

Wir entschließen uns zu einem Versuch, das knifflige Problem homöopathisch an-

zugehen. Die mit Hilfe des allgemeinen Fragebogens ergänzte Anamnese ergibt nur die bekannten Lokalsymptome mit ihren Modalitäten:

- Zähne rechts
- Zahnkaries
- Fistel
- Knocheneiterung
- < beim Essen
- < beim Kauen
- < Berührung
- < Druck
- < Nahrungsmittel (NM), kaltes
- < durch Verletzung

Die Repertorisation (●● Abb. 2) erfolgt mit dem PC Programm von Bönninghausens Therapeutischem Taschenbuch, revidierte Ausgabe 2000 [2].

10 Arzneimittel decken alle Symptome ab (zusätzlich *Phosphoricum acidum* mit einer Polaritätsdifferenz von 2), aber nur *Nitri acidum* und *Natrium muriaticum* weisen keine Kontraindikationen auf.

### Materia-medica-Vergleich für Nitri acidum (Clarke Band 6, S. 3733) [3]

**Zähne.** Schmerz in hohlen Zähnen. Ein Stich fährt durch den Zahn, wenn Kaltes oder Warmes in den Mund kommt.

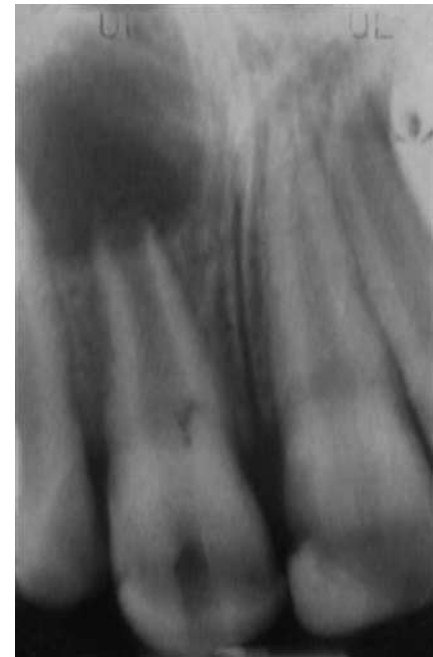


Abb. 1 Zahnabszess 2/1, Ausgangsbefund. 19.03.2008: Scharf demarkierte Abszesshöhle im Bereich der Zahnwurzel des rechten, oberen Schneidezahns mit teilweiser Wurzelresorption. Karies des linken oberen Schneidezahns.

Lockerheit und Schmerz der Zähne beim Kauen.

**Allgemeines.** Knochenfraß.

Arzneimittel	Sil	Puls	Nit-ac	Rhus	Calc	Sulph	Merc	Nat-m	Bry
<b>Treffer</b>	<b>10</b>	<b>10</b>	<b>10</b>	<b>10</b>	<b>10</b>	<b>10</b>	<b>10</b>	<b>10</b>	<b>10</b>
<b>Polaritätsdifferenz</b>	<b>9</b>	<b>5</b>	<b>14</b>	<b>7</b>	<b>4</b>	<b>1</b>	<b>3</b>	<b>9</b>	<b>2</b>
<i>Polare Patientensymptome</i>									
Zähne rechts	2	2	2	2	3	1	2	2	3
< beim Essen	2	3	4	1	3	1	2	3	2
< Kauen	2	3	2	4	2	1	1	3	3
< Berührung	3	3	3	3	1	4	2	2	3
< Druck äusserer	4	1	3	1	3	1	2	3	1
< NM kaltes	2	1	1	4	1	3	2	1	1
<i>Nicht polare Patientensymptome</i>									
Fisteln	4	4	3	1	4	3	1	1	1
Zähne kariös	1	2	1	3	3	2	3	2	1
Knochen, Eiterung	4	2	3	1	3	3	4	1	1
< Verletzungen	2	4	2	4	1	3	1	1	2
<i>Gegenpolysymptome</i>									
Zähne links	3KI*	2	0	3KI	2	4KI	3KI	1	2
> beim Essen	1	1	1	1	0	1	2	0	0
> Kauen	0	0	0	0	0	0	0	0	1
> Berührung	0	0	0	0	4KI	2	0	1	2
> Druck äusserer	1	1	0	3KI	1	2	1	1	2
> NM kaltes	1	4KI	0	1	2	1	2	2	4KI

Abb. 2 Repertorisation (Arzneimittel geordnet nach Treffern).

\*KI = Kontraindikation (der Gegenpol ist hochwertig [3, 4 oder 5], das Patientensymptom tiefwertig [1 oder 2]). Diese Arzneimittel werden nach Bönninghausen die Symptomatologie kaum heilen.

**Materia-medica-Vergleich für Natrium muriaticum (Clarke Band 6, S. 3638)**

**Zähne.** Zähne sind empfindlich gegen Luft und Berührung. Stechen, Bohren und Pochen in hohlen Zähnen. Zahnfistel.

**Mittelgabe und Verlauf**

Aufgrund der deutlich höheren Polaritätsdifferenz und den besser passenden Symptomen im Materia-medica-Vergleich erhält die Patientin eine Dosis *Nitri acidum* C 200.

Ein Monat später ist die Gingivaschwellung im Bereich der Zahnfistel kaum mehr sichtbar. Das Röntgenbild des Zahnarztes zeigt eine leichte Verkleinerung der Abszesshöhle. Weitere Dosen von *Nitri acidum* in aufsteigenden Potenzen (M, XM, LM, CM, danach wieder C 200, M, XM, LM, CM) folgen in monatlichen Abständen. Durch radiologische Kontrollen des Zahnarztes kann die Regredienz des Abszesses schön verfolgt werden. Nach 11 Monaten ist die Abszesshöhle nicht mehr demarkiert. Sie beginnt, sich mit Spongiosa zu füllen (●● Abb. 3).

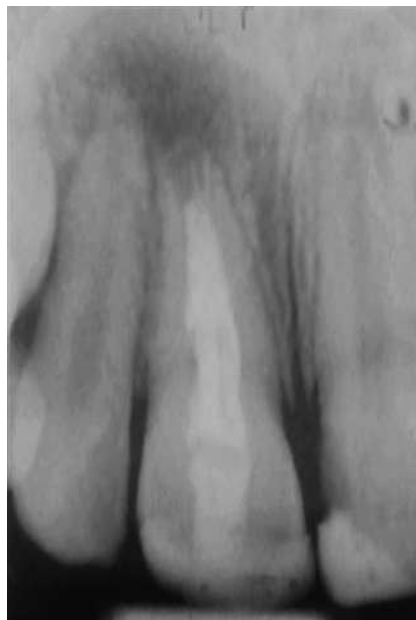Der Zahnarzt betrachtet die Patientin jetzt als geheilt. Die homöopathische Behandlung wird abgeschlossen. Ein Jahr später macht er auf unseren Wunsch nochmals ein Kontrollbild (●● Abb. 4). Auf diesem hat sich der ursprüngliche Abszessbereich vollständig mit Spongiosa gefüllt und der betroffene Zahn ist wieder normal verankert.

**Diskussion**

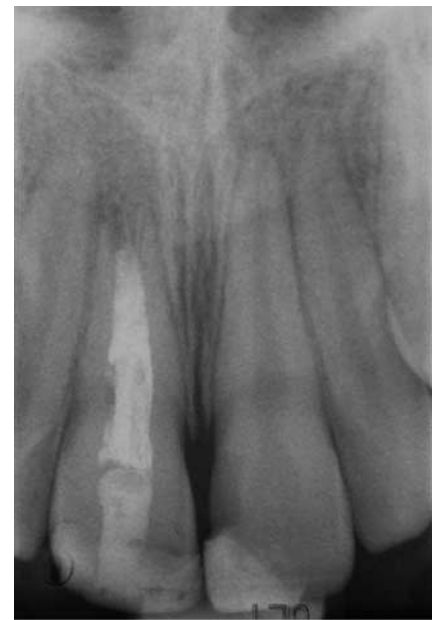Der Zahnabszess ist eine erhebliche pathologische Veränderung, die mit einem Substanzdefekt des betroffenen Knochens einhergeht. Er neigt kaum zu Spontanheilungen und führt häufig zu kieferchirurgischen Interventionen.

●● Im hier vorgestellten Heilungsverlauf zeigt sich, dass mit Homöopathie nicht nur psychosomatische Beschwerden behandelt werden können, wie es Unkundige oft behaupten, sondern auch ganz handfeste pathologische Veränderungen, die der konventionellen, schulmedizinischen Behandlung widerstehen.

**Vorgehen bei Symptomenmangel.** Da bei Zahnleiden oft nur wenige Sympto-



**Abb. 3** Zahnabszess nach 11 Monaten homöopathischer Behandlung. 19.02.2009: Die Demarkation der Abszesshöhle ist verschwunden. Der Substanzdefekt beginnt, sich mit Spongiosa zu füllen.



**Abb. 4** Röntgenkontrolle 1 Jahr nach Abschluss der homöopathischen Behandlung. 12.02.2010: Der Substanzdefekt ist völlig verschwunden. Die Abszesshöhle hat sich mit Spongiosa gefüllt und der Zahn ist wieder normal verankert.

me vorhanden sind, kann die Mittelbestimmung schwierig sein. Der Symptomenmangel führt in der Regel zu größeren homöopathischen Differenzialdiagnosen mit mehreren Arzneimitteln, die alle Symptome des Patienten abdecken.

**Steigerung der Erfolgsrate.** Die Polaritätsanalyse wurde primär entwickelt, um bei ADHS-Patienten mit den wenigen Symptomen, die sich als zuverlässig erwiesen hatten (besonders den Wahrnehmungsmodalitäten), eine Mittelbestimmung durchführen zu können und alles Unzuverlässige wegzulassen. Sie führte zu einer deutlichen Steigerung der Erfolgsrate und ermöglichte schließlich den Nachweis einer spezifischen Wirkung hochpotenzierter homöopathischer Medikamente in der Doppelblindstudie. Die Übertragung der Polaritätsanalyse auf akute Erkrankungen, einfache chronische Erkrankungen und komplexe Mehrfacherkrankungen zeigte, dass auch bei diesen eine deutliche Steigerung der Trefferquote homöopathischer Verschreibungen erreicht werden konnte.

**Problemlose Mittelfindung.** Im hier vorgestellten Fallbeispiel konnte das

bestpassende Arzneimittel unter 10 Arzneien, die alle Symptome der Patientin abdeckten, mithilfe der Polaritätsanalyse problemlos und nachvollziehbar identifiziert werden.

**Beachtung der Kontraindikationen.** Analysiert man retrospektiv erfolglose Verordnungen, in denen das verabreichte Arzneimittel alle Patientensymptome abdeckte, aber nicht zu einer Heilung führte, so findet man sehr oft nicht beachtete Kontraindikationen und Polaritätsdifferenzen in der Nähe von Null, was bedeutet, dass das gewählte Arzneimittel die Patientensymptomatik nur unspezifisch abdeckt, also nicht seinen charakteristischen Symptomen entspricht. Die hier vorgestellte Methode ist deshalb von unschätzbarem Wert für eine korrekte Mittelbestimmung.

**Schlussfolgerungen**

Die Polaritätsanalyse führt mit geringem Zeitaufwand zu genaueren und reproduzierbaren Mittelbestimmungen und die Erfolgsquote der Verschreibungen steigt im Vergleich zu einem konventionellen homöopathischen Vorgehen an. Fragebögen und Checklisten führen zu einer Sensibilisierung der Eltern für die Beob-

Sonderdruck für private Zwecke des Autors

Sonderdruck für private Zwecke des Autors

achtung relevanter Symptome und vereinfachen den Konsultationsablauf. Als geringer Nachteil ist zu vermerken, dass Bönninghausens Therapeutisches Taschenbuch nur ein kleines Repertorium ist (133 Arzneimittel), was aber durch gute Materia-medica-Kenntnisse ausgeglichen werden kann. Die Homöopathie kann dank der Polaritätsanalyse auch problemlos in einer lebhaften Grundversorgerpraxis eingesetzt werden.

**Online zu finden unter:**

<http://dx.doi.org/10.1055/s-0029-1242624>

●● **Literatur**

- [1] **von Bönninghausen C.** Bönninghausens Therapeutisches Taschenbuch. Revidierte Ausgabe 2000. Herausgegeben von K-H. Gypser. Stuttgart: Sonntag; 2000: XXXIII
- [2] **Bönninghausen-Arbeitsgemeinschaft, Hrsg.** PC-Programm zu Bönninghausens Therapeutischem Taschenbuch. Ahrweiler. Bönninghausen-Arbeitsgemeinschaft; 2007 (Bestelladresse: [www.boeninghausen.de](http://www.boeninghausen.de))
- [3] **Clarke JH.** Dictionary of practical Materia Medica. Deutsche Ausgabe. Der Neue Clarke. Herausgegeben von Thomas von Grudzinski und Peter Vint. Bielefeld: Stefanovic; 1990
- [4] **Frei H, von Ammon K, Thurneysen A.** Polaritätsanalyse und repertoriumsspezifische Fragebögen: Wichtige Optimierungsschritte in der Arzneimittelbestimmung. ZKH 2006; 50. 101–115
- [5] **Frei H, von Ammon K, Thurneysen A.** Treatment of hyperactive children. Increased efficiency through modifications of homeopathic diagnostic procedure. Homeopathy 2006; 95: 163–170
- [6] **Frei H.** Effiziente homöopathische Behandlung, ein strukturiertes Konzept für den Praxisalltag. Stuttgart: Haug; 2007
- [7] **Frei H.** Polarity analysis, a new approach to increase the precision of homeopathic prescriptions. Homeopathy 2009; 98. 49–55
- [8] **Hahnemann S.** Organon der Heilkunst. Standardausgabe. Bearbeitet und herausgegeben von J.M. Schmidt. 6. Aufl. Neuausgabe 1998. Stuttgart: Haug; 2002



**Dr. med. Heiner Frei**

Spezialarzt FMH für Kinder und Jugendliche  
Kreuzplatz 6  
CH-3177 Laupen  
E-Mail: [heiner.frei@hin.ch](mailto:heiner.frei@hin.ch)

Heiner Frei ist Facharzt für Kinder und Jugendliche in Laupen/Bern. Staatsexamen 1977, danach Spezialisierung in Pädiatrie und langjährige klinische Tätigkeit an den Universitätskinderkliniken von Bern. Pädiatrische Praxis seit 1987. Ab 1987 Ausbildung in klassischer Homöopathie. Homöopathische *Lehrtätigkeit* seit 1994. *Forschung:* Seit 1996 Durchführung klinisch-homöopathischer Studien, Publikationen u.a. über Akute Tonsillitis, Otitis media, ADS/ADHS und homöopathische Methodik. 2001–2005 Entwicklung der Polaritätsanalyse und ADHS-Doppelblindstudie. Bücher: *Die homöopathische Behandlung von Kindern mit ADS/ADHS*, Haug Verlag 2005; *Effiziente homöopathische Behandlung*, Haug-Verlag 2007; *Die homöopathische Behandlung multimorbider Patienten* (erscheint 2010). Preisträger der Max-Tiedemann-Stiftung 2009.